


# IMPACTO DEL TATUAJE DEL COMPLEJO AREOLA-PEZÓN EN LA RECONSTRUCCIÓN MAMARIA: UNA REVISIÓN EXPLORATORIA

## IMPACT OF AREOLA-NIPPLE COMPLEX TATTOOING ON BREAST RECONSTRUCTION: AN EXPLORATORY REVIEW

Autores:  María Plaza Carmona (\*)<sup>(1)</sup>; Sara Lozano Fernández<sup>(2)</sup>.

(1) Enfermera. Doctora en Ciencias de la Salud  
Complejo Asistencial Universitario de León.  
<https://orcid.org/0000-0001-6886-72151>.

(2) Enfermera. Máster en urgencias y emergencias  
Complejo Asistencial Universitario de León.  
<https://orcid.org/0009-0003-6287-2242>.

Contacto (\*) [miplazac@saludcastillayleon.es](mailto:miplazac@saludcastillayleon.es)

Fecha de recepción: 21/12/2025  
Fecha de aceptación: 01/05/2026

Plaza-Carmona M, Lozano-Fernández S. Impacto del tatuaje del complejo areola-pezón en la reconstrucción mamaria: una revisión exploratoria. *Enferm Dermatol.* 2026; 20(57): e01-e04. DOI: [10.5281/zenodo.20478466](https://doi.org/10.5281/zenodo.20478466)

### RESUMEN:

La micropigmentación areolar se ha consolidado como una intervención clave dentro del proceso de reconstrucción mamaria tras el cáncer de mama, aportando beneficios estéticos, emocionales y funcionales para las mujeres mastectomizadas. Esta revisión exploratoria sintetiza la evidencia publicada entre 2010 y 2025 sobre las técnicas de tatuaje del complejo areola-pezón (CAP/NAC), su impacto en la satisfacción de las pacientes y los modelos organizativos que sustentan su prestación. Los trece estudios incluidos muestran que el tatuaje del CAP es un procedimiento seguro, bien tolerado y con altos niveles de satisfacción, tanto cuando se aplica de manera exclusiva como cuando se combina con técnicas quirúrgicas, incluyendo reconstrucciones con colgajos o técnicas tridimensionales. Las pacientes reportan mejoras significativas en bienestar psicosocial, autoestima y percepción de la imagen corporal, especialmente con técnicas 3D. Asimismo, la literatura destaca el papel creciente de la enfermería especializada en la realización del tatuaje, evidenciándose modelos asistenciales coste-efectivos que reducen tiempos de espera y mejoran la accesibilidad. Aunque la evidencia disponible es favorable, persisten variabilidades en la formación profesional y en la estandarización de la técnica, lo que señala la necesidad de desarrollar programas formativos específicos y criterios de calidad que garanticen resultados óptimos y homogéneos.

**Palabras clave:** Dermopigmentación,

### ABSTRACT:

Areolar micropigmentation has become a key intervention in breast reconstruction following breast cancer, providing aesthetic, emotional, and functional benefits for women who have undergone mastectomies. This exploratory review synthesizes the evidence published between 2010 and 2025 on nipple-areola complex (NAC) tattooing techniques, their impact on patient satisfaction, and the organizational models that support their delivery. The thirteen included studies show that NAC tattooing is a safe, well-tolerated procedure with high levels of patient satisfaction, both when applied alone and when combined with surgical techniques, including flap reconstructions or three-dimensional techniques. Patients report significant improvements in psychosocial well-being, self-esteem, and body image perception, especially with 3D techniques. Furthermore, the literature highlights the growing role of specialized nurses in performing the tattooing, demonstrating cost-effective care models that reduce waiting times and improve accessibility. Although the available evidence is favorable, there are still variations in professional training and in the standardization of the technique, which indicates the need to develop specific training programs and quality criteria that guarantee optimal and homogeneous results.

**Keywords:** Dermopigmentation,

## INTRODUCCIÓN

El cáncer de mama constituye la neoplasia maligna más diagnosticada en mujeres a nivel global. El tratamiento oncológico, especialmente cuando requiere la extirpación del Complejo Areola-Pezón (CAP/NAC), compromete el resultado estético de la reconstrucción mamaria y conlleva un impacto psicológico sustancial para las pacientes. La pérdida de la armonía en la percepción de la imagen corporal puede comprometer la identidad y las relaciones de las mujeres. Por ello, la reconstrucción del CAP se considera el paso final crítico y esencial en el proceso de reconstrucción mamaria, fundamental para recuperar la simetría, la integridad psicofísica y lograr la satisfacción general de las pacientes <sup>(1-3)</sup>.

La dermopigmentación médica o tatuaje del CAP se establece como una técnica de reconstrucción no quirúrgica que es segura, bien tolerada y sencilla de realizar. Este procedimiento ambulatorio puede llevarse a cabo de forma aislada (técnica de tatuaje solamente) o en combinación con otras técnicas quirúrgicas, como injertos cutáneos o colgajos, para integrar el color y la apariencia. Sus principales ventajas radican en que puede reducir los costos, los tiempos de espera y las complicaciones en comparación con los procedimientos quirúrgicos <sup>(4)</sup>.

Los estudios demuestran que la dermopigmentación del CAP es un factor significativo en la mejora de los resultados estéticos y la calidad de vida de las mujeres. Las pacientes reportan altos niveles de satisfacción estética, e incluso se ha demostrado que esta intervención mejora el bienestar psicosocial y sexual, promoviendo la autoestima y una mejor percepción de la autoimagen <sup>(5)</sup>. La introducción de técnicas de dermopigmentación tridimensional (3D)<sup>(6)</sup>, que utilizan principios de luz y sombra (efecto trompe l'oeil) para simular la proyección del pezón y los tubérculos de Montgomery, ha elevado el potencial estético de esta opción, incluso en ausencia de una proyección física real.

En este contexto, la prestación de servicios de dermopigmentación ha suscitado interés en torno a la competencia profesional y los modelos de gestión. Los estudios identifican a la enfermería como la profesión que participa con mayor frecuencia en la realización de la dermopigmentación del CAP <sup>(7)</sup>. La implementación de servicios multidisciplinares dirigidos por enfermeras dentro del ámbito clínico (nurse-led services) se ha propuesto como una estrategia coste-efectiva, ya que evita la necesidad de utilizar quirófanos y ofrece un punto de referencia familiar para la paciente a través de la relación terapéutica con la enfermera clínica especialista <sup>(8)</sup>. Un estudio cuantitativo, que utilizó el cuestionario validado BREAST-Q, demostró que la satisfacción de las pacientes con el tatuaje del CAP realizado por una enfermera especializada era comparable a la obtenida cuando lo realiza un cirujano <sup>(7)</sup>.

A pesar de los beneficios y la viabilidad, la literatura disponible sobre este tema presenta debilidades metodológicas, y la formación y la competencia de los profesionales en la técnica del tatuaje a menudo están poco descritas y son variables. Es necesario establecer vías de formación especializada que definan mejor las competencias y los niveles de calidad, ya que el especialista clínico debe estar al tanto de las fragilidades específicas de las mujeres mastectomizadas (como defensas inmunes bajas, alteraciones cutáneas y quimioterapia o radioterapia previas).

Por lo tanto, esta investigación se centra en analizar el impacto y los aspectos organizacionales de la micropigmentación areolar en mujeres mastectomizadas, con un enfoque particular en el modelo de prestación del servicio liderado por enfermería especializada, reconociendo su papel como una intervención compleja que culmina la vía de atención oncológica y promueve la rehabilitación física y psicológica integral de la mujer.

## MÉTODO

### Diseño del estudio

Se llevó a cabo como una Revisión Exploratoria (Scoping Review) con el fin de identificar, sintetizar la evidencia disponible sobre el uso del tatuaje médico en la reconstrucción del Complejo Areola-Pezón (CAP/NAC) en mujeres sometidas a cirugía por cáncer de mama.

### Estrategia de búsqueda

La estrategia de búsqueda se diseñó con el objetivo de identificar la totalidad de estudios relevantes y publicados en el periodo comprendido entre el 1 de enero de 2010 y el 28 de octubre de 2025. Para ello, se consultaron bases de datos biomédicas de amplio alcance, entre ellas PubMed/MEDLINE, Embase, Cochrane Library, Clinical Key, Scopus y CINAHL, seleccionadas por su cobertura en investigación clínica, quirúrgica y de ciencias de la salud.

La búsqueda incluyó combinaciones de los términos "Nipple-Areola Complex" y "tattoo", a los que se añadieron, de forma adaptada a cada base de datos, otros descriptores como "nurse", "breast reconstruction" y "dermopigmentation". La estrategia se complementó con el uso de operadores booleanos y filtros específicos para restringir los resultados a estudios realizados en humanos, publicados en inglés y con disponibilidad de texto completo.

### Criterios de inclusión y exclusión

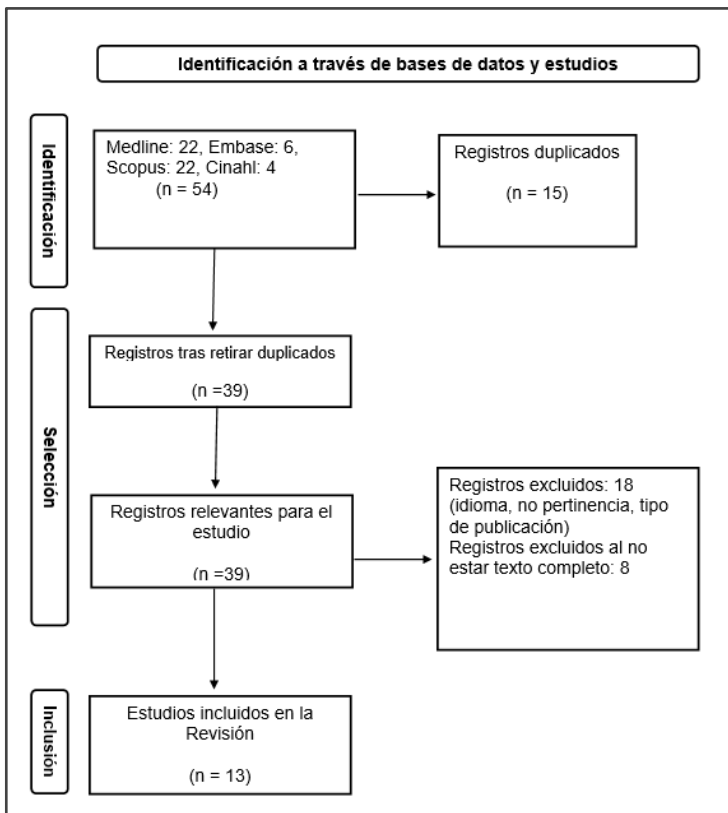
Los estudios seleccionados debían aportar evidencia primaria sobre el uso del tatuaje médico en la reconstrucción del CAP/NAC. En consonancia con el enfoque exploratorio, no se limitó el tipo de diseño, por lo que fueron elegibles estudios experimentales, cohortes prospectivas o retrospectivas, estudios de casos y controles, estudios transversales, investigaciones observacionales descriptivas incluidas series de casos y estudios cualitativos.

Por el contrario, se excluyeron aquellos documentos que no aportaban evidencia original o que no permitían un análisis riguroso: artículos publicados en idiomas distintos del inglés, comunicaciones a congresos, literatura incompleta o no publicada, revisiones narrativas o documentos teóricos, así como reportes de casos individuales que no aportaran datos generalizables. También se excluyeron estudios centrados exclusivamente en otros procedimientos reconstructivos diferentes del tatuaje o que abordarían técnicas de tatuaje aplicadas en regiones corporales sin relación con la reconstrucción mamaria.

## Proceso de selección de estudios

El proceso de selección se realizó siguiendo las etapas PRISMA-ScR. Se identificaron 54 registros, de los cuales se eliminaron 15 duplicados, quedando 39 para el cribado inicial. Tras revisar títulos y resúmenes, se excluyeron 18 por falta de pertinencia. Se evaluaron 21 artículos en texto completo y 8 fueron descartados por no cumplir los criterios de inclusión. Finalmente, 13 estudios fueron incorporados a la revisión (Figura 1).

**Figura 1.** Diagrama de flujo PRISMA de los artículos utilizados.



## RESULTADOS Y DISCUSIÓN

Los trece estudios analizados muestran una producción científica creciente sobre el tatuaje médico del Complejo Areola-Pezón (CAP/NAC), con publicaciones que abarcan *Enfermería Dermatológica* (online). 2026; 20 (57). DOI: [10.5281/zenodo.204784663](https://doi.org/10.5281/zenodo.204784663)

técnicas desde el tatuaje exclusivo hasta procedimientos combinados con reconstrucción quirúrgica. Las muestras oscilan entre pequeñas series de casos y estudios retrospectivos más amplios, con poblaciones diversas en términos de edad, tipo de reconstrucción mamaria previa y antecedentes terapéuticos.

Los estudios reflejan distintos modelos de provisión del tatuaje del CAP, siendo uno de los más practicados el tatuaje, debido a la facilidad del procedimiento, así como a la rapidez de su proceso, lo que supone una reducción en las listas de espera en comparación con otros procedimientos quirúrgicos (7). Además, la bibliografía muestra como es el modelo más liderado por enfermería especializada (7).

En contraste, otros artículos sitúan el liderazgo del procedimiento en el ámbito de la cirugía plástica, donde el tatuaje se integra como parte del proceso reconstructivo global (1,3,9). Finalmente, se puede destacar como algunos artículos muestran la incorporación de técnicas de micropigmentación paramédica por especialistas no médicos, presentando buenos resultados en diseño tridimensional y naturalidad del CAP(2).

## Técnicas

Si nos centramos en las técnicas de tatuaje y procedimientos reconstructivos, se aprecia como existe una amplia gama de técnicas que van desde el tatuaje como intervención aislada hasta técnicas combinadas quirúrgico-pigmentarias.

El tatuaje exclusivo (9) aparece como una técnica eficaz para pacientes que rechazan cirugías adicionales o presentan factores de riesgo quirúrgico, mostrando altos niveles de satisfacción y buena supervivencia pigmentaria.

El uso de sombreados tridimensionales permite recrear proyección óptica del pezón sin necesidad de cirugía (6) mostrando resultados altamente estéticos, especialmente en pacientes que buscan un acabado natural.

Otro tipo de procedimiento es la combinación de cirugía más tatuaje, lo que se lleva a cabo mediante reconstrucciones simultáneas, como el colgajo C-V asociado a tatuaje inmediato (10). Dicho procedimiento, ha demostrado ser seguro, con bajas complicaciones y resultados estéticamente satisfactorios (3).

Finalmente señalar la técnica de nipple sharing (técnica de reconstrucción del pezón en la que se toma una pequeña porción del pezón sano de la mama no operada para trasplantar a la mama reconstruida) más tatuaje simultáneo, también destaca por acortar significativamente la duración total de la reconstrucción, alcanzando tasas de satisfacción superiores al 95 % (11).

## Estética y satisfacción de las pacientes

Si nos centramos en los resultados estéticos y satisfacción de las pacientes, los estudios coinciden en que el tatuaje del CAP mejora significativamente la percepción estética del resultado final de la reconstrucción mamaria. La satisfacción global es alta en prácticamente todas las publicaciones revisadas <sup>(12)</sup>.

Estudios basados en medidas estandarizadas, como el BREAST-Q, muestran incrementos significativos en bienestar psicosocial y satisfacción con el aspecto de la mama <sup>(13)</sup>. Las mujeres que recibieron tatuaje 3D obtuvieron puntuaciones más altas de satisfacción y bienestar emocional <sup>(14)</sup>.

Asimismo, se ha demostrado como la calidad del tatuaje influye de forma determinante en la percepción estética global del pecho reconstruido <sup>(15)</sup>. Es importante señalar, cómo el tatuaje exclusivo también ofrece resultados estéticos muy satisfactorios, con un promedio de 8,1/10 en satisfacción global <sup>(9)</sup>.

### Seguridad, complicaciones y tolerancia

La bibliografía existente considera el tatuaje del CAP como un procedimiento altamente seguro, incluso en pacientes con antecedentes de radioterapia o quimioterapia <sup>(3)</sup>, destacando la ausencia de eventos adversos significativos y ninguna complicación pigmentaria relevante <sup>(9)</sup>.

Los estudios sobre tatuaje exclusivo y técnicas combinadas coinciden en que la infección es extremadamente rara, y que las complicaciones más observadas (dehiscencia, necrosis de punta del colgajo) pertenecen al componente quirúrgico de las técnicas mixtas, no al tatuaje, incluso en escenarios complejos, como reconstrucción sobre piel irradiada <sup>(11)</sup>.

### Experiencia del paciente y aspectos organizativos

Un resultado consistentemente descrito es que el tatuaje del CAP tiene un impacto emocional significativo en las pacientes, completando la percepción de "cierre" del proceso oncológico <sup>(16)</sup>.

Asimismo, los modelos asistenciales que reducen el número de visitas, como las técnicas simultáneas o los servicios liderados por enfermería, mejoran la experiencia y satisfacción de las pacientes <sup>(7,11)</sup>.

### CONCLUSIONES

La evidencia disponible demuestra que la micropigmentación areolar constituye una intervención segura, eficaz y altamente satisfactoria para culminar el proceso de reconstrucción mamaria en mujeres mastectomizadas. Los estudios revisados coinciden en que el tatuaje del complejo areola-pezones (CAP/NAC), ya sea como técnica exclusiva o combinado con procedimientos quirúrgicos, mejora de forma significativa la percepción estética del pecho reconstruido y contribuye al bienestar psicosocial, emocional y sexual de las pacientes.

El análisis muestra que la satisfacción alcanzada con el tatuaje incluyendo las técnicas tridimensionales es elevada y comparable independientemente del profesional que lo realice, destacando el papel creciente de la enfermería especializada en modelos asistenciales coste-efectivos, accesibles y centrados en la paciente. Asimismo, la literatura confirma que se trata de un procedimiento con un perfil de seguridad muy favorable, incluso en mujeres con antecedentes de tratamientos oncológicos como la radioterapia.

A nivel organizativo, los modelos liderados por enfermería y las técnicas simultáneas disminuyen tiempos de espera, optimizan recursos y mejoran la experiencia global de las pacientes. No obstante, la revisión también evidencia variabilidad en la formación requerida para realizar la técnica y una limitada descripción de competencias profesionales, lo que subraya la necesidad de establecer estándares de capacitación y calidad en la práctica clínica.

### CONFLICTOS DE INTERÉS:

Los autores indican que no tienen conflictos de interés.

### BIBLIOGRAFÍA

1. Maselli D, Torreggiani M, Livieri T, Farioli G, Lucchi S, Guberti M. Tattooing to reconstruct Nipple - Areola Complex after oncological breast surgery: a scoping review. *Support Care Cancer*. 2024;32(3):1–10.
2. Belo B, Araújo MC, Mendes S, Silva H, Santiago R, Rocha B. Paramedic Micropigmentation in Areolas as a Factor in The Improvement of the Quality of Life of Mastectomized Women Abstract. *Heal Sci J*. 2022;15(4):1–6.
3. Laitano FF, Neto FL, Oliveira MP. Tattooing associated with C-V flap placement in one-stage reconstruction of the nipple-areola complex. *Rev Bras Cir Plástica*. 2018;33(1):19–23.
4. Jones A, Giles C, Davis E, Bruce C, Costigan N, Boe LA, et al. Patient preferences and satisfaction of nipple areola reconstruction with three-dimensional tattoo in the setting of bilateral implant based breast reconstruction. *Plast Surg*. 2024; 9:22925503241303510.
5. Rice M, Colavitti G, Jackson P, Wilson S. Nipple Areola Complex Reconstruction: An 8-Year Experience With Modified Technique and Systematic Review. *Eplasty*. 2024; e36.
6. Rodrigues-Uhlmann N, Martins M. 3D areola dermopigmentation (nipple-areola complex). *Breast J*. 2019;25(6):1214–21.
7. Maselli D, Torreggiani M, Guberti M. A nurse-led multidisciplinary service for Nipple-Areola complex tattooing after breast cancer: reporting on a complex intervention with TIDieR analysis. *BMC Nurs*. 2024;23(1):785–92.
8. Padullés-escarré A, López-ojeda A, Sánchez-eggea A. Grado de satisfacción de las mujeres tratadas con reconstrucción y dermopigmentación del complejo

- aréola-pezones tras la reconstrucción mamaria. *Enfermería Clínica*. 2024;34(2):82–9.
9. Cha HG, Kwon JG, Kim EK, Lee HJ. Tattoo-only nipple-areola complex reconstruction : Another option for plastic surgeons. *J Plast Reconstr Aesthetic Surg*. 2020;73(4):696–702.
  10. Sasaki Y, Matsumine H. Modified Medical Tattooing Techniques in Nipple-areola Complex Reconstruction. *Plast Reconstr Surgery–Global Open*. 2018;6(9): e1926.
  11. Gyu H, Jin C, Kwon G, Key E. Simultaneous Nipple–Areola Complex Reconstruction Technique : Combination Nipple Sharing and Tattooing. *Aesthetic Plast Surg*. 2019;43(1):76–82.
  12. Gava A, Pirrera A, Dominicis A, Molinaro R, Lepri A, Guarino C, et al. Dermopigmentation of the nipple-areola complex in a dedicated breast cancer centre, following the Treviso Hospital (Italy) LILT model. *Ann Ist Super Sanita*. 2020;56(4):444–51.
  13. Cáliz García, M.A. Salazar Vizuet, I. Melchor González, J.M. Escobar Rivera, C. Alvarenga Funes, G.E. & Sorto Figueroa MM. Patient Satisfaction After 3D Nipple-Areolar Complex Tattooing: A Case Series of Hispanic Women Following Breast Reconstruction Surgery. *Aesthetic Surg J*. 2025;45(3):271–5.
  14. Paolini G, Firmani G, Briganti F, Sorotos M, Santanelli di Pompeo F. Guiding nipple-areola complex reconstruction: literature review and proposal of a new decision-making algorithm. *Aesthetic Plast Surg*. 2021;45(3):933–45.
  15. Smallman A, Crittenden T, Miinyip J, Dean NR. Does nipple-areolar tattooing matter in breast reconstruction? A cohort study using. *JPRAS Open*. 2018; 16:61–8.
  16. Frost S, Pilley M, Porter C, Agarwal R. Patient perspectives on nipple-areola complex micropigmentation during the COVID-19 pandemic. *J Plast Reconstr Aesthetic Surg*. 2022;75(8):2831–70.
  17. Tomita S, Mori K, Yamazaki H. A Survey on the Safety of and Patient Satisfaction After Nipple- Areola Tattooing. *Aesthetic Plast Surg*. 2021;45(3):968–74. Available from: <https://doi.org/10.1007/s00266-020-02018-0>
  18. Zhitny VP, Iftekhhar N, Stile F. Paramedical Tattooing: Unique Application in Nipple-Areola Reconstruction. *Plast Reconstr Surgery Global Open*. 2020;8(9): e3118.
  19. DiCenso MSF, Fischer-Carlidge E. Nipple-Areola Tattoos: Making the Right Referral. *Oncol Nurs Soc*. 2015;42(6): E376.
  20. Cervellini MP, Coca KP, Gamba MA, Marcacine KO, Abrão A. Construction and validation of an instrument for classifying nipple and areola complex lesions resulting from breastfeeding. *Rev Bras Enferm*. 2021;75(1): e20210051.

Tabla 1. Tabla resumen de los artículos incluidos

Artículo (Año)	Diseño/Profesional principal	Población/País	Resultados principales
Maselli et al. (1)	Revisión exploratoria, enfermería	Multipaíses	Alta satisfacción, seguridad, formación poco descrita, servicios liderados por enfermería.
Maselli et al. (7)	Intervención compleja, enfermería	Italia	Servicio multidisciplinar liderado por enfermería, mejora calidad de vida, accesibilidad.
Smallman et al. (15)	Cohorte, enfermería/cirujano	Australia	Mejora significativa en satisfacción, sin diferencias entre enfermería y cirujano.
Gava et al. (12)	Serie de casos, equipo hospitalario	Italia	90% satisfacción, sin complicaciones graves, técnica segura y simple.
Tomita et al. (17)	Encuesta, equipo hospitalario	Japón	95% satisfacción, sin infecciones, mejora autoestima y vida social.
Cálix García et al. (13)	Serie de casos, 3D tattoo	Hispanoamérica	Mayor bienestar psicosocial y satisfacción con tatuaje 3D.
Frost et al. (16)	Encuesta, clínica de micropigmentación	Reino Unido	81% no cambió decisión por COVID-19, importancia del procedimiento en reconstrucción.
Cha et al. (9)	Serie de casos, tattoo-only	Corea del Sur	Satisfacción alta, opción útil para pacientes con factores de riesgo.
Zhitny et al. (18)	Casos, tatuador profesional	EE.UU.	Alta satisfacción, importancia del rol del tatuador en el proceso.
DiCenso et al. (19)	Encuesta, profesionales de salud	EE.UU.	Falta de conocimiento sobre opciones, necesidad de formación en enfermería.
Paolini et al. (14)	Revisión, varios profesionales	Multipaíses	Algoritmo de decisión, falta de ensayos clínicos, satisfacción variable.
Sasaki et al. (10)	Serie de casos, cirujano	Japón	Mejoras estéticas con técnicas modificadas, detalles técnicos.
Cervellini et al. (20)	Validación de instrumento, enfermería	Brasil	Herramienta válida para clasificar lesiones del complejo areola-pezones.